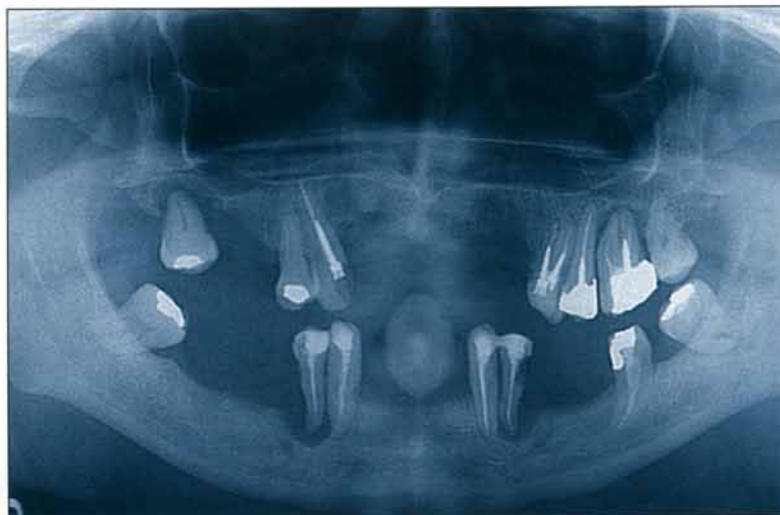

# Apport de la conométrie et des couronnes coniques dans la réalisation d'une prothèse maxillaire

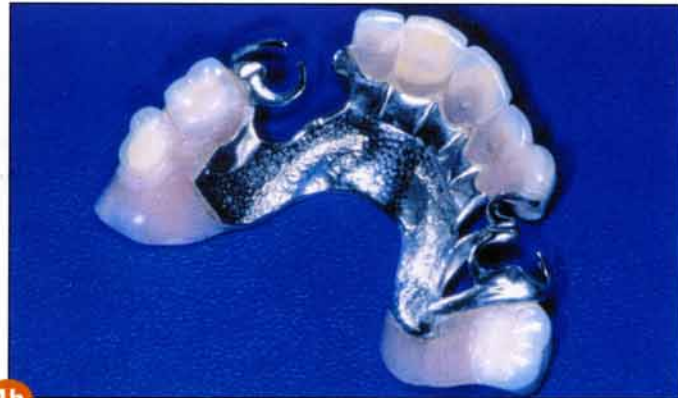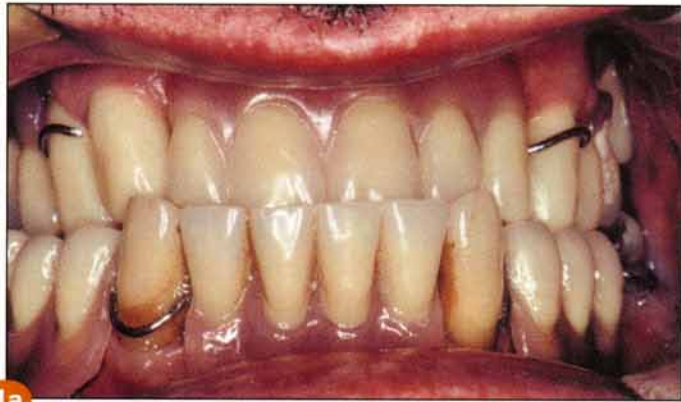**Y. PROBST**, *prothésiste dentaire*  
**J. PAGLIANO**, *chirurgien-dentiste*

Lors de sa première consultation, Monsieur S, qui présente une classe III vraie, associée à une macroglossie relative et à un effondrement important de la D.V.O., est porteur de deux prothèses adjointes à châssis métalliques coulés.

Le patient exprime le souhait de mastiquer plus confortablement, de remédier aux infections mandibulaires et, accessoirement, de retrouver un profil moins prognathe.



La prothèse maxillaire présente des crochets fracturés et une importante instabilité. Les crochets de la prothèse mandibulaire sont placés sur les premières prémolaires par ailleurs sujettes à des épisodes infectieux récurrents (fig. 1 a et b). L'état des dents restantes apparaît sur l'ortho-pantomogramme. Il se dit prêt à l'extraction de toutes ses dents pour atteindre ces objectifs, mais préférerait cependant conserver tout ce qui peut l'être sans compromettre la stabilité et la durabilité du résultat. En ce qui concerne le maxillaire, dont le traitement fait l'objet de cet article, l'état parodontal et la mobilité des dents éventuellement conservables nous obligent à envisager une solution permettant d'obtenir à la fois la stabilité durable deman-



**Fig. 1 a et b** Les anciennes prothèses amovibles dont le tracé laisse à désirer et présentant des crochets cassés, réparés ou non, ne permettent plus de garantir ni le confort buccal ni la pérennité des dents résiduelles.

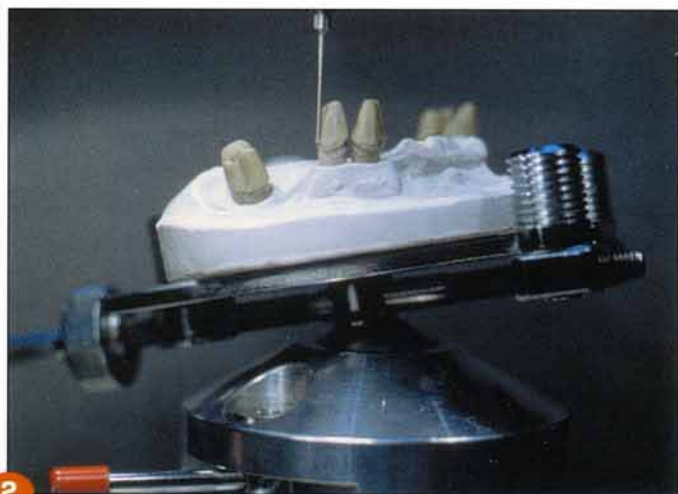dée et la contention des dents restantes. Ces objectifs peuvent être atteints par la réalisation d'une prothèse adjointe dont la rétention serait assurée par des couronnes télescopées tronconiques, cette solution étant également rendue possible par la distribution des dents résiduelles qui délimitent un triangle de sustentation favorable à la stabilité de la future prothèse.

L'article décrit essentiellement les techniques de laboratoire à mettre en œuvre pour la confection d'une telle prothèse. Il ne sera pas question du plan de traitement établi en vue de la réhabilitation buccale globale.

### DES COURONNES CONIQUES COMME MOYENS DE RÉTENTION DE PROTHÈSE AMOVIBLE ?

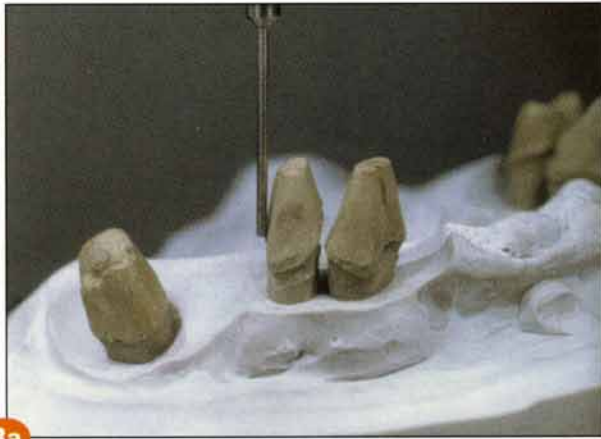La rétention d'une prothèse amovible partielle grâce aux dents restantes a toujours excité les imaginations. Et c'est un réel plaisir de feuilleter les catalogues d'attachements, nouveaux ou anciens. Leur nombre est incalculable. Ils sont le fruit de différentes écoles, souvent opposées. La coiffe télescope a bien sûr connu le même sort. La formule par laquelle Esope désignait la langue leur fut appliquée : la meilleure ou la pire des choses. En fait, il est vrai que la conométrie ne laisse aucune part au rêve ou à l'imagination. Chaque cas doit être réalisé dans les règles de

l'art de la conométrie avec la rigueur qui s'impose. Dans le cas présenté, elle deviendra la meilleure des choses. Imaginons de proposer à un patient, porteur d'une PAP et de couronnes coniques depuis deux ans, de lui échanger gratuitement sa prothèse contre deux autres portant des crochets ou des attachements, comme on l'a vu faire pour des barils de lessive. Dans bien des cas, aucune solution ne s'avère supérieure à la



**Fig. 2** Dans le cas présenté, seuls restent 5 piliers. Si les 4 piliers antérieurs sont relativement parallèles, il n'en est pas de même pour la molaire. Le modèle est fixé sur la table à rotule.





3a



3b

**Fig. 3 a et b** La première étape consiste à rechercher un axe moyen idéal à  $0^\circ$  en recherchant le maximum d'esthétique, en privilégiant les piliers antérieurs et en sacrifiant les piliers postérieurs.

L'épaisseur du métal doit être réduite au maximum dans les zones cervicales vestibulaires visibles. En revanche, pour une molaire, on peut sans crainte créer un fort surplomb qui se noie dans la morphologie distale de la molaire. Les deux couronnes emboîtées n'en feront qu'une et ne montreront aucune différence avec une couronne conventionnelle.



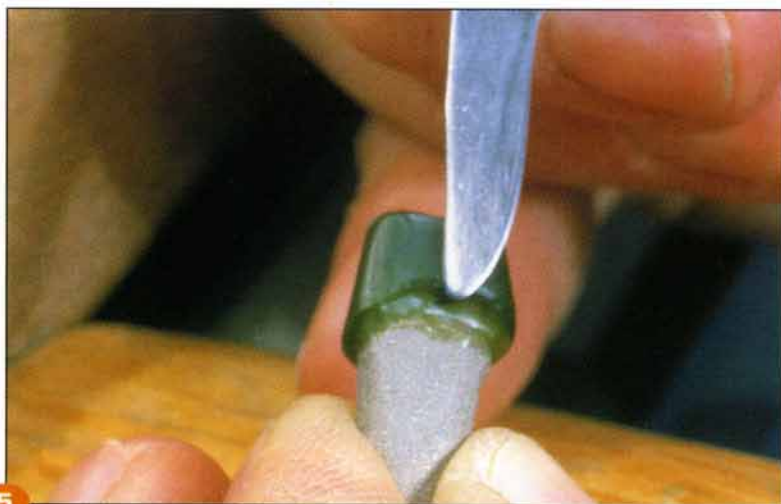4

**Fig. 4** L'axe idéal à  $0^\circ$  étant défini, la table à rotule est bloquée à l'aide de son levier. Elle est placée sur le Konator<sup>®</sup>. La fraiseuse est munie d'un grattoir à  $6^\circ$ . Le Konator<sup>®</sup> est réglé à  $5^\circ$ . On peut le régler de  $0^\circ$  à  $6^\circ$ . Il a la possibilité de basculer dans toutes les directions et ce, jusqu'à l'angulation choisie. En l'occurrence, si nous choisissons de fraiser à  $6^\circ$ , nous limiterons le Konator<sup>®</sup> à  $5^\circ$ . Pour mieux visualiser la position idéale de chaque moignon, il est facile de placer une feuille de papier clair derrière le modèle et de l'éclairer. Chaque moignon aura sa position propre de façon à respecter les critères cités ci-dessus. Chaque couronne conique est modelée suivant un axe différent. Le Konator<sup>®</sup> étant bloqué à  $5^\circ$ , le fraisage s'effectuant à  $6^\circ$ , il y a donc bien  $1^\circ$  d'écart. Les couronnes coniques seront de dépouille les unes par rapport aux autres. En plus, aucun pan de couronne ne sera à  $0^\circ$  par rapport à un autre pan, mais bien à  $1^\circ$ . Pendant les cours de conométrie que je dispense (Yves Probst) c'est à ce moment précis que les stagiaires se regardent les uns les autres. Et pourtant, n'arrive-t-il pas en prothèse fixée que les piliers d'un bridge soient d'axes différents et pourtant parallèles ?

rétenion par couronne conique, en particulier quand l'implantologie ne peut pas être utilisée. Historiquement, l'idée de réaliser des doubles couronnes est assez ancienne, et nous avons retrouvé des dessins de Peeso dans l'article de Housset (1). L'idée n'a pas évolué en France semble-t-il, puisque l'on retrouve cette coiffe

devenue conique en Suisse et en Allemagne. C'est à Fribourg que nous avons pu réaliser nos premières coiffes en 1970, ce type de travail étant le lot quotidien des laboratoires de qualité. A cette époque, les fraises à  $6^\circ$  n'existaient pas, pas plus que les conomètres. Nous suivions la technique décrite par le Professeur K.H. Körber





**Fig. 5** Élaboration en cire de la couronne primaire. Trois méthodes sont possibles : le fraisage mécanique à l'aide de cire à fraiser, le modelage au paralléliseur chauffant, le grattage à froid.



**Fig. 6** Grattage à froid de la cire à l'aide d'un grattoir à 6°. On voit les copeaux de cire.

dans son livre vert (2). 1982 a vu l'apparition de la conométrie avec le Konator® de Pfannenstiel et le conomètre de Faber ainsi que les premières fraises à 2°, 4° et 6°. Toute notre gratitude va à ces pionniers du fraisage pour le confort de travail que nous leur devons et, en particulier, à Hubert Pfannenstiel qui nous a quittés le 3 janvier 2002.

## DÉFINITION

La prothèse amovible partielle conométrique se compose de différents éléments.

### 1. Une couronne primaire

Elle est scellée sur un des piliers restants. Le bord cervical ne diffère pas de celui d'une couronne coulée. Son pourtour n'est pas morphologique mais géométrique, scrupuleusement fraisé sur sa périphérie de façon conique (2°, 4° ou 6°). Son plateau est plat et poli. Si l'occlusion est basse, son épaisseur est de 0,3 mm.

### 2. Une couronne secondaire

Elle est brasée au squelette. Elle est morphologique et modelée sur la couronne primaire avec grande précision : les deux couronnes ont, en s'encastrant, une friction de 6 à 700 grammes. L'avantage d'un emboîtement conique est de ne

frictionner qu'en bout de course à l'insertion et d'être libre très rapidement à la désinsertion ; ce qui réduit considérablement l'usure par rapport à une couronne à 0°.

### 3. Espace interne

Il est admis qu'il existe entre les deux couronnes un "espace interne" entre la partie supérieure de la couronne primaire et le fond de l'intrados de la couronne secondaire. Cet espace détermine la durée de la tenue de la PAP.

Après plusieurs années, le métal s'usant en périphérie, la couronne conique n'a plus d'espace interne et perd sa friction petit à petit. La statistique effectuée par le Professeur Körber démontre qu'une telle prothèse a une durée de vie trois fois plus longue que la prothèse conventionnelle à crochets et que, de ce fait, elle est moins chère (pour la caisse allemande de sécurité sociale, la durée d'une prothèse à crochets est de 5 ans).

### 4. La prothèse amovible partielle

Elle doit son excellente tenue à la friction entre les deux couronnes et profite de nombreux avantages : "Davantage d'avantages avantagent davantage" (Boby Lapointe).



7



8

**Fig. 7** Grattage terminé et vérifié.

**Fig. 8** Mise sur tige de coulée. La mise en revêtement s'effectue à l'aide de revêtement au plâtre.

**Fig. 9** La coulée est obtenue grâce à un Combi Labor®. Les couronnes sont ajustées sur le moignon et le bord cervical poli. Les couronnes sont livrées avec la tige de coulée et une petite perle d'or à l'opposé. Ceci pour une meilleure tenue dans la pâte à empreinte.



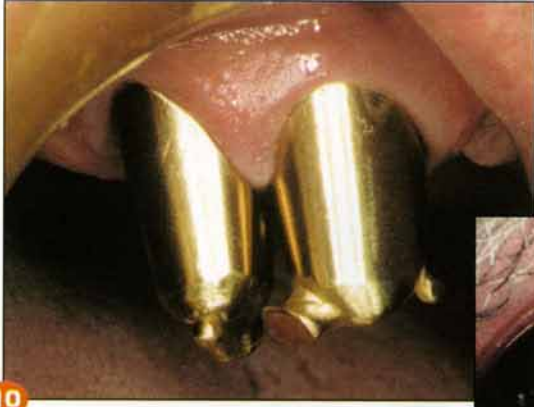9

- Esthétiquement, la couronne conique remplace le crochet, elle peut être conçue aussi bien sous forme de couronne coulée que comme CIV.
- La couronne conique est le seul moyen d'ancrage axial sur dent vivante.
- La couronne conique est fraisée sur la totalité de sa périphérie, c'est-à-dire qu'aucun autre fraisage ne peut présenter une aussi grande surface fraisée.
- La couronne conique permet le contrôle aisé de chaque pilier après dépose de la prothèse amovible.
- On peut extraire un ou plusieurs piliers recouverts de couronnes coniques sans pour cela engager de frais importants pour le patient et sans changer l'aspect du travail ou sa fonction de manière importante.
- On peut envisager une extension de la prothèse

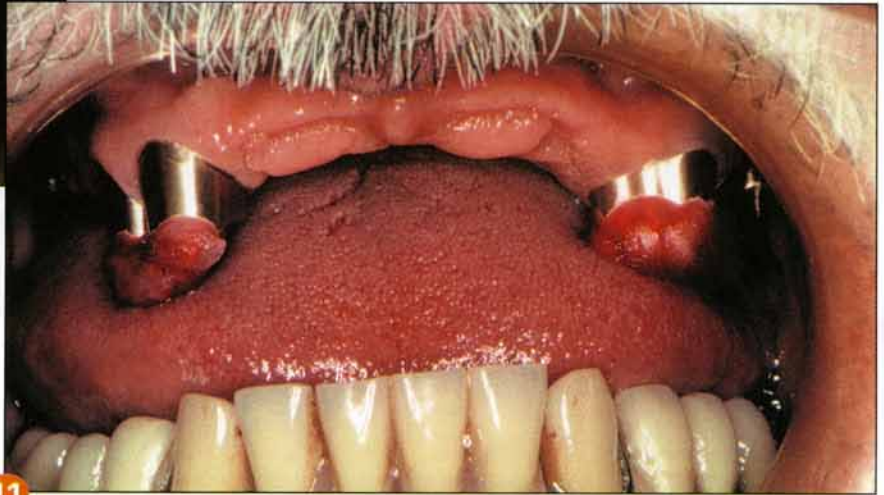
se en rajoutant d'autres couronnes coniques par la suite.

- La couronne conique permet des restaurations dans les cas où un rattrapage de parallélisme est impossible.
- La couronne conique ne présente aucun problème d'insertion pour le patient, grâce à sa forme conique.
- La couronne conique ne présente aucun hiatus avec la couronne secondaire. De ce fait, il n'y a aucune odeur désagréable.
- La totalité de la supra-structure étant amovible, il est aisé de reprendre les travaux de résine ou de composite pour les facettes.
- La couronne conique assure une fonction de contention importante. Elle peut stabiliser certains piliers légèrement mobiles, de la même façon qu'un bridge, même si ce n'est pas son indication.

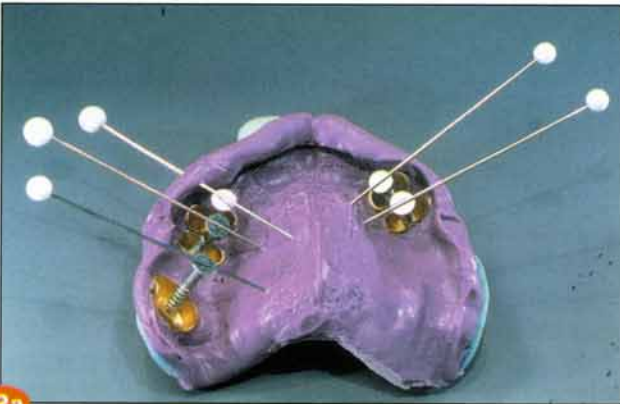




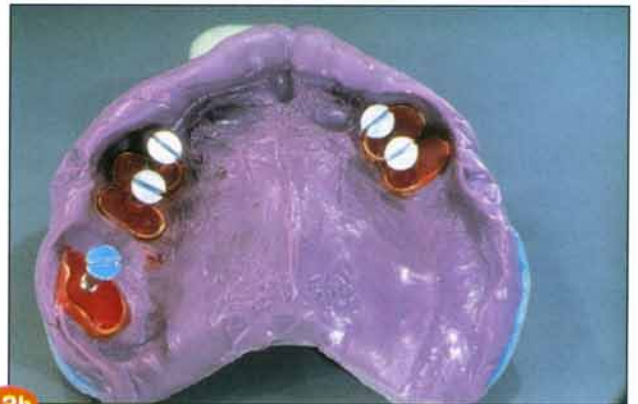10



11



12a

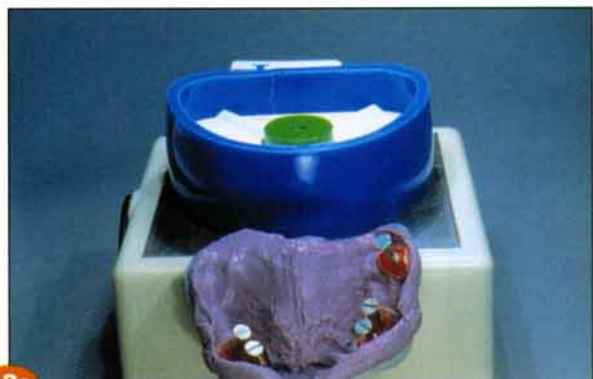

12b

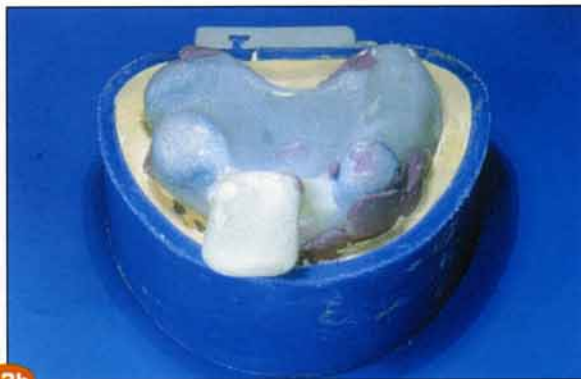**Fig. 10** Les couronnes primaires sont essayées en bouche. L'adaptation cervicale est contrôlée. Les chapes portent encore la tige de coulée sectionnée.

**Fig. 11** Avant de prendre l'empreinte, les couronnes primaires sont reliées deux à deux par de la résine Duralay®. Sur cette résine, l'occlusion et la dimension verticale sont enregistrées. La macroglossie est clairement visible.

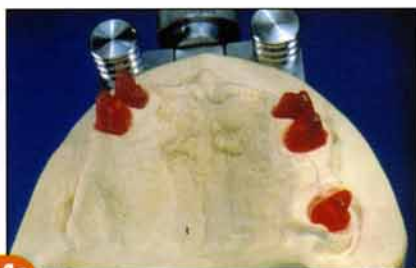
**Fig. 12 a et b** Après l'essayage au cabinet dentaire, l'empreinte est prise à l'Impregum® dans un porte-empreinte individuel. De retour au laboratoire, les intrados sont légèrement vaselinés. Des vis à bois sont placées dans les intrados et tenues en équilibre avec des épingles. De la résine de précision est coulée dans les intrados. C'est la seule méthode acceptable pour obtenir un modèle propre et précis.



13a



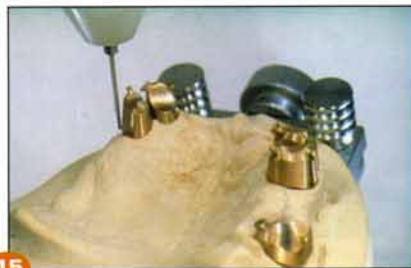13b



14a




14b



15



16



17

**Fig. 13 a et b** Le modèle est préparé avec un socle et un aimant, méthode Splitfix®. Le modèle est coulé en plâtre dur de précision Esthetic Rock®.

**Fig. 14 a et b** Le modèle de travail. Vue sur les moignons résine. Les couronnes nettoyées sont placées sur le modèle.

**Fig. 15** Recherche de l'axe moyen à 0° avec la table.


**Fig. 16** La table est placée sur le Konator®. Le grattoir à 6° (N° 355 040) est mis en place et l'axe de 6° de chaque couronne est recherché.

**Fig. 17** L'axe de la première couronne est retrouvé. La couronne est alors fixée à la résine à l'étoile en chrome cobalt.






18a



18b




18c

**Fig. 18 a, b et c** L'axe de la seconde couronne est retrouvé, elle est également fixée ; ainsi de suite. On recherche l'axe de chaque couronne et on la fixe. Enfin, toutes les couronnes sont fixées.



19



20



21

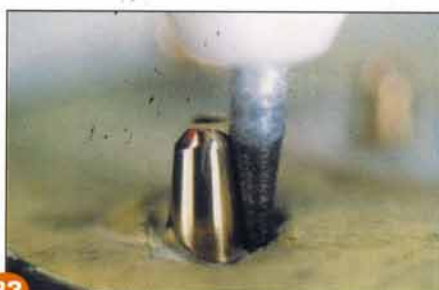**Fig. 19** Avant de paralléliser, on a eu soin de couler des moignons métalliques dans les intrados des couronnes primaires.

**Fig. 20** Moignons et couronnes primaires sont descendus dans le plâtre liquide (Socle Plaster GT®) à l'aide de la Fraiseuse H+R DF 44.

**Fig. 21** Le plâtre ayant durci, on vérifie l'exactitude du socle de fraisage avec un grattoir à 6°.



22



23



24

**Fig. 22** Une petite différence peut exister entre le premier modèle et le second, consécutive à l'essayage. Une différence d'angulation est vite corrigée avec une fraise H356E040 à denture croisée.

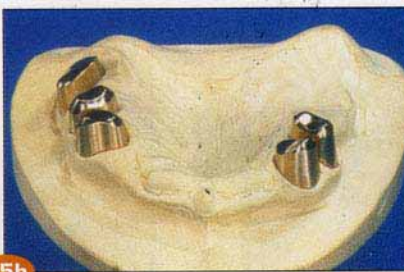
**Fig. 23** Le fraisage est terminé. La fraise est enduite de coton à fibres longues et de pâte diamantée.

**Fig. 24** On peut aussi terminer le fraisage avec un papier de verre 600 et un cône système Hamm, Konatorflex®.

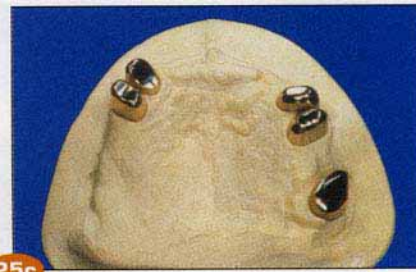



25a

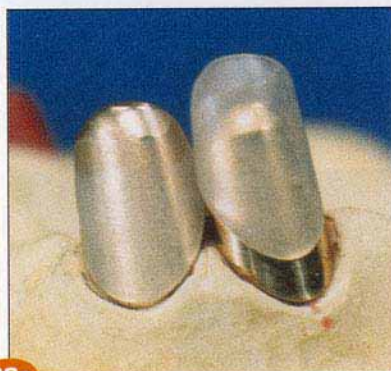

25b



25c

**Fig. 25 a, b et c** Les cinq couronnes primaires fraisées sont sur le socle de fraisage après polissage et replacées sur le modèle.



26a

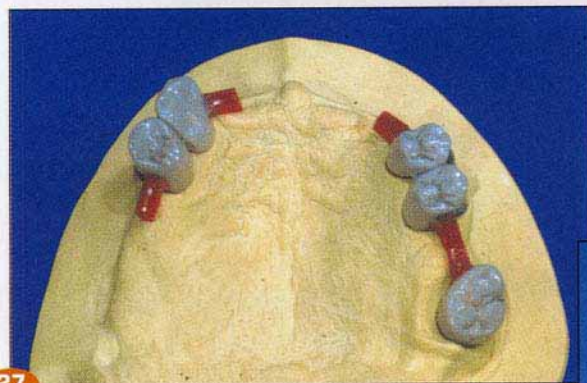


26b

**Fig. 26 a et b** Des chapes thermoformées sont préparées et ajustées. Elles ne doivent jamais être sous gingivales et si possible ne pas se toucher. On peut tout aussi bien réaliser cette étape avec de la cire ou de la résine autopolymérisable

**Fig. 27** Vue sur le modèle du modelage des couronnes secondaires. À remarquer les appendices en cire rouge.

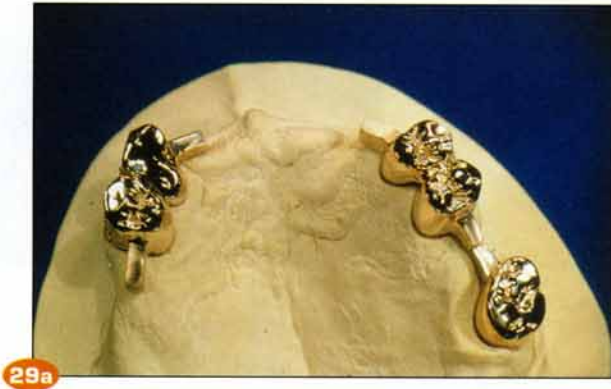**Fig. 28** Coulée de grande précision au Combi Labor®. Le revêtement au plâtre est dosé au 1/2 ml près. L'état de surface des intrados doit être parfait. Il n'est pas destiné à être usiné ou retouché. L'expansion du revêtement doit être calculée de façon à obtenir la friction parfaite entre les deux couronnes.



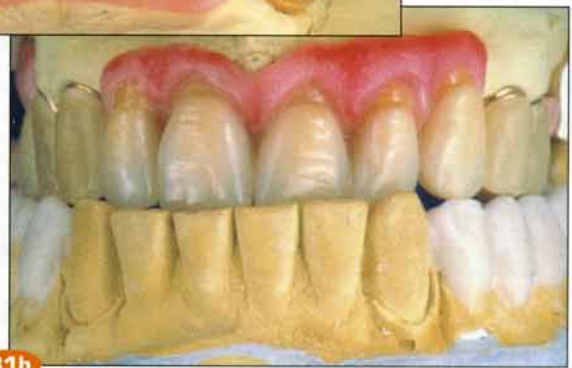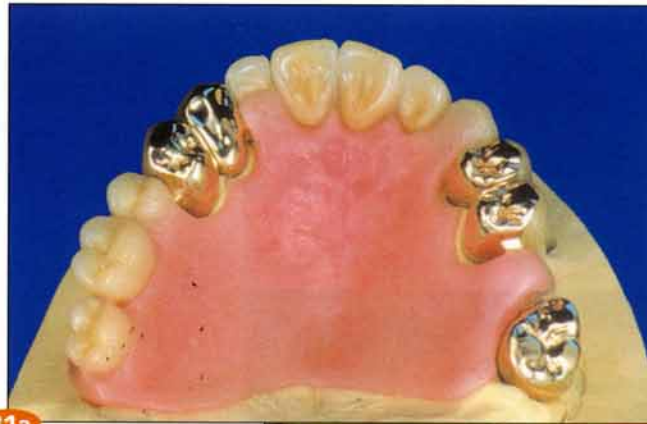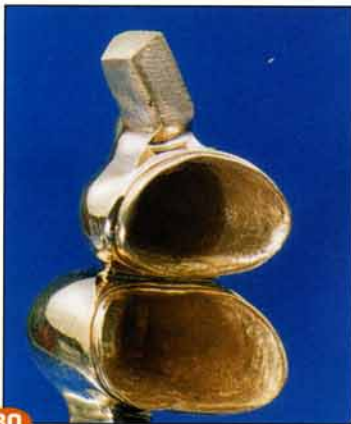27



28



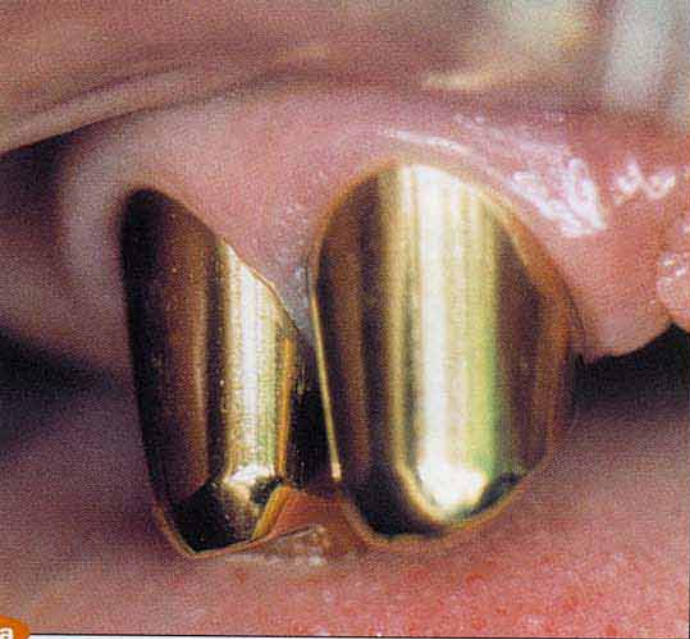**Fig. 29 a et b** Le modèle de travail avec les couronnes. On peut observer l'intrados de deux couronnes et le bord cervical poli d'une autre.



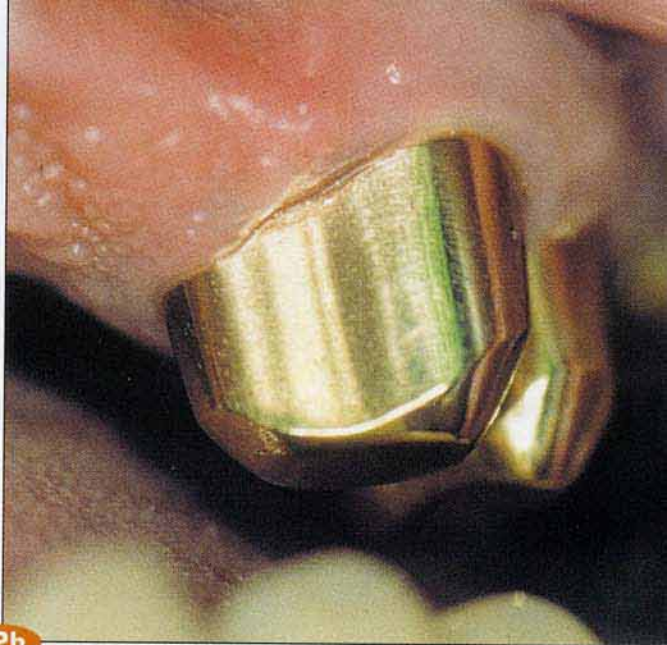**Fig. 30** Une couronne dans l'autre, aucune place pour un cheveu. Pourtant les bords des couronnes secondaires sont les moins tranchants possibles. Les deux couronnes sont réalisées dans le même métal.

**Fig. 31 a et b** Un montage est effectué et le tout est essayé au cabinet dentaire. De la cire d'une teinte proche des dents prothétiques est apposée sur les faces vestibulaires des couronnes secondaires des prémolaires.

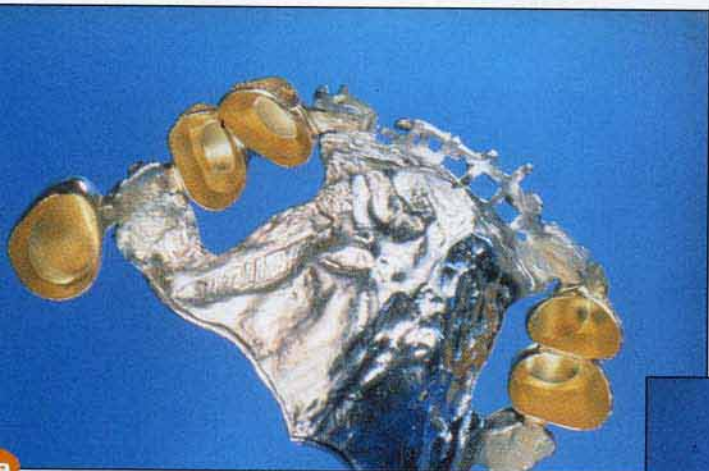



a



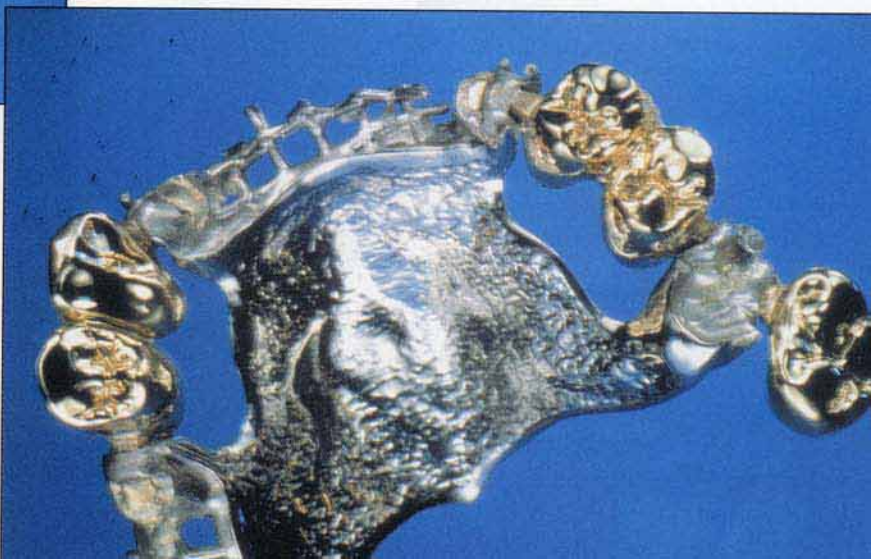32b



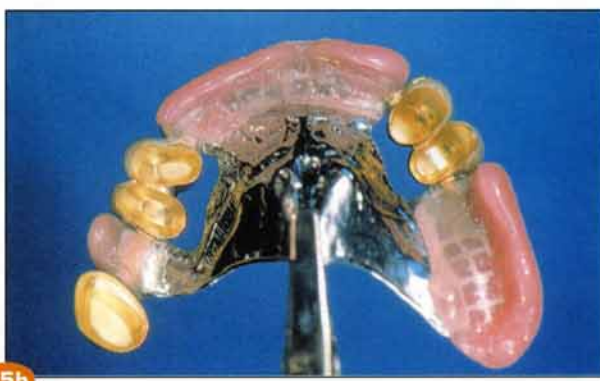
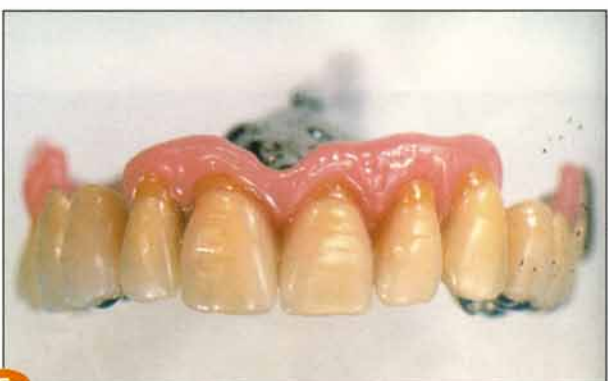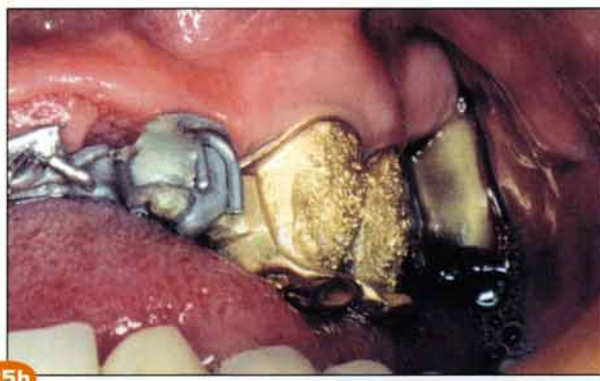
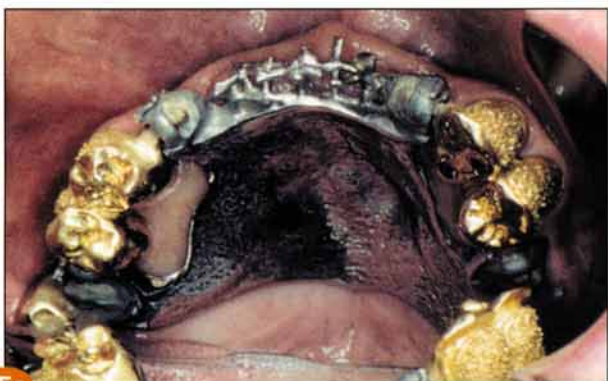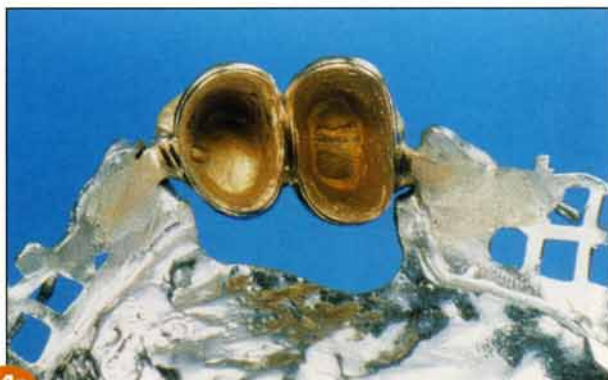a

**Fig. 32 a et b** Couronnes primaires mises en place pour l'essai des couronnes secondaires et du montage directeur.

**Fig. 33 a et b** Après un essai sans problème, élaboration du châssis au Laboratoire Flecher (Strasbourg), et soudure au laser des couronnes secondaires. Vue occlusale du travail.





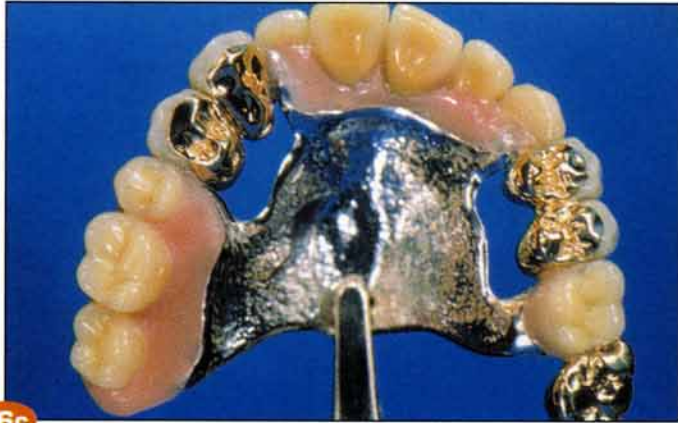

**Fig. 34 a et b** Gros plan sur les soudures laser. Gros plan sur les soudures et les intrados.

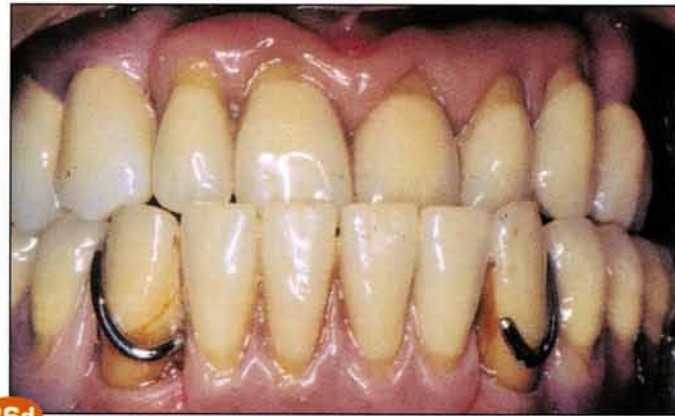**Fig. 35 a et b** Le châssis et les couronnes secondaires soudées sont essayés en bouche.

**Fig. 36 a et b** Il ne reste plus que la partie esthétique à réaliser. Les dents de la P.A.P. sont en résine alors que les facettes des couronnes secondaires sont en matériau composite. Les couronnes primaires ont été scellées. Le châssis porteur des couronnes secondaires est mis en place. Le patient perçoit confort et rétention.





36c



36d

## CONCLUSION

Si on prend en compte tous les avantages de la couronne conique on est en droit de s'interroger sur le bien fondé du refus de prise en charge de ce genre de travaux par la sécurité sociale française. S'appuyant sur l'argument que la couronne primaire n'a ni occlusion ni point de contact mésial ou distal, la sécurité sociale s'obstine à

s'imaginer que les patients pourraient ne pas porter leur prothèse. Si cela était le cas après trois jours seulement, une réinsertion de la prothèse amovible partielle serait impossible. Un espoir est-il permis ? Cette attitude qui trouve son origine dans l'ignorance des règles de la conométrie pourra-t-elle être reconsidérée grâce à cet article ?

## GLOSSAIRE

**Conométrie** : néologisme issu de l'allemand. Méthode d'évaluation du parallélisme de volumes coniques.

**Couronne conique** : voir couronne primaire.

**Couronne primaire** : prothèse fixe métallique unitaire coiffant un moignon ou faux moignon en lui donnant une forme strictement conique. Une couronne primaire sert de support à une couronne secondaire. Syn : couronne conique.

**Couronne secondaire** : couronne unitaire métallique ou à incrustation vestibulaire de résine, s'emboîtant sur une couronne primaire.

**Couronne télescope** : ancrage de pont amovible ou de prothèse amovible partielle comportant 2 parties à emboîtement conique. La couronne primaire est scellée ou collée au moignon, tandis que la couronne secondaire s'y adapte à fond, en tenant compte de la dépressibilité de la fibromuqueuse.

**Faux moignon** : élément métallique ou céramique, simulant une préparation coronaire périphérique et comportant un ou plusieurs tenons radiculaires. Il est destiné à être agrégé sur une dent dépulpée afin de servir d'ancrage prothétique.

**Macroglossie** : langue de gros volume.

**Moignon** : portion restante d'une couronne dentaire clinique après préparation périphérique.

## BIBLIOGRAPHIE

1. Housset P. Pratique Odonto-Stomatologique, Feuillet N° 656, Genève 1957
2. Körber K.H. Konuskronen, Hüttig-Verlag, 1983

### Adresses des auteurs :

**Yves PROBST 7b Rue Albert Schweitzer 67550 Eckwersheim**  
**Jean PAGLIANO 36 avenue de la Forêt Noire 67000 Strasbourg**